



Erişkin Hastada Aksiller Kistik Lenfanjiom: Olgu Sunumu

An Adult Patient with a Cystic Lymphangioma: Case Report

Tolga Canbak, Aylin Acar, Fatih Başak

Lenfanjiomlar, lenfatik sistemin nadir görülen konjenital malformasyonlarıdır. Erişkin hastada nadir görülen aksiller kistik lenfanjiom olgusu sunulmuştur. Otuz- iki yaşında erkek hasta yaklaşık iki aydır devam eden sol koltuk altında şişlik şikayeti ile başvurdu. Fizik muayenede, sol aksillada 12x10 cm mobil, düzgün sınırlı, yumuşak, ağrısız kitle tespit edildi. Özgeçmişinde, alerjik astım mevcuttu. Aksiller ultrasonografik incelemede, 36 mm reaktif lenfadenomegali ve 120x65 mm anekoik, ince duvarlı multiple septasyonlar içeren kistik lezyon saptandı. Toraks magnetik rezonans görüntülemesinde, sol aksiller lojida 12x6x4,5 cm lobule konturlu, septalı kistik kitle saptandı. Aspirasyon sıvının histopatolojik incelemesinde, hemosiderin yüklü makrofajlar, lenfositler, proteinöz zemin materyali izlendi. Peroperatif sol kol iç yüze subkutan 4 cc metilen mavisi verilerek kitle üzerinden yapılan insizyonla mavi boyanmış lezyona ulaşıldı. Total eksizyon uygulandı. Histopatolojik incelemesi kistik lenfanjiom olarak raporlandı. Hastanın cerrahi sonrası 30 aylık takibinde herhangi komplikasyon-nüks gelişmedi. Kistik lenfanjiomların %80'i boyunda özellikle posteriora görülür. Genellikle asemptomatiktir. Tanıda ultrasonografi, bilgisayarlı tomografi, magnetik rezonans görüntüleme ve biyopsi kullanılır. Ultrasonografide kalınlığı belli olmayan duvarlı multilokule kist görülebilir. Bilgisayarlı tomografide tümörün yaygınlığı, kistik ve lenfatik natürü anlaşılabilir. Magnetik rezonans görüntüleme ile kitlenin sınırları ve çevre dokularla ilişkisi görüntülenebilir. Ancak kesin tanı, kitlenin histopatolojik incelenmesi ile konulur. Tedavisi cerrahi eksizyondur. Cerrahi eksizyon sonrası prognoz oldukça iyidir. Birkaç olguda lokal rekürrens, fistül ve enfeksiyon görülmüştür. Lenfanjiom benign tümördür. Genellikle infant ve çocukluk çağı hastalığıdır. Tanıda görüntüleme yöntemleri yardımcı olsa da kesin tanı histopatolojik inceleme ile konulur. Tedavi cerrahi eksizyondur.

Anahtar Kelimeler: Erişkin, aksilla, lenfanjiom

A lymphangioma is a rare congenital malformation of the lymphatic system. An axillary cystic lymphangioma in an adult patient has rarely been presented. A 32-year-old male patient was admitted with swelling under his left armpit that persisted for approximately two months. During his physical examination, a left axillary, 12x10 cm, mobile, well-circumscribed, smooth, painless mass was detected. The patient had a history of allergic asthma. During his axillary ultrasound examination, 36 mm and 120x65 mm anechoic reactive lymphadenopathies, including thin-walled cystic lesion multiple septations and magnetic resonance imaging of the thorax, the left axillary region by the 12x6x4.5 cm lobular contour revealed a septal cystic mass. Histopathologic examination of the fluid aspiration revealed hemosiderin-laden macrophages, lymphocytes, and ground proteinaceous material. Intraoperative left arm given 4 cc of methylene blue subcutaneously to the inner face and mass was painted blue. Total excision was performed. A histopathological examination revealed a cystic lymphangioma. After surgery, the patient did not develop complications or recurrence in the follow-up for 30 months. Eighty percent of cystic lymphangiomas are seen in the posterior neck. They are often asymptomatic. Ultrasonography, computed tomography, magnetic resonance imaging, and biopsy are performed. Ultrasonography revealed multiloculated cysts. The extent of tumor computed tomography and lymphatic cystic renatured understandable. Magnetic resonance imaging with the mass limits and can be viewed in relation to the surrounding tissue. However, a definitive diagnosis is made by histologically examining the masses. Treatment is by surgical excision. After surgical excision, the prognosis is quite good. There have been local recurrence in a few cases, and fistulas and infections have also occurred. A lymphangioma is a benign tumor. It is seen usually in infants and during childhood. Radiology help, though definitive diagnosis is made by histopathologic examination. Treatment is by surgical excision.

Keywords: Adult, axilla cystic, lymphangioma

Giriş

Lenfanjiomlar, sıklıkla çocukluk çağında görülen, erişkinlerde ise nadir görülen, konjenital ya da edinsel ortaya çıkan benign tümörlerdir (1, 2). Genellikle baş boyun bölgesinde yerleşim gösterir ve asemptomatiktir. Kitlenin total eksizyonu küratiftir. Bu çalışmada, erişkin hastada nadir görülen aksiler kistik lenfanjiom olgusu sunulması ve literatür eşliğinde tartışılması amaçlandı.

Olgu Sunumu

Otuz- iki yaşında erkek hasta yaklaşık iki aydır sol koltuk altında şişlik şikayeti ile başvurdu. Fizik muayenede, sol aksillada 12x10 cm mobil, düzgün sınırlı, yumuşak, ağrısız kitle tespit edildi. Özgeçmişinde alerjik astım mevcuttu. Sol aksillaya yapılan ultrasonografik incelemede 36 mm yağlı hilusu korunmuş reaktif lenfadenomegali ve 12x6,5 cm boyutlarında, anekoik, ince multiple septalı içeren kistik lezyon saptandı. Bilateral memede yer kaplayan solid kistik oluşum saptanmadı. Bilgisayarlı tomografi ve magnetik rezonans görüntülemesinde sol aksiller lojida pektoral kasa ulaşan 12x6 cm lobule konturlu, septalı kistik kitle saptandı. İntratorasik uzanım saptanmadı (Resim 1).

Sağlık Bilimleri Üniversitesi, Ümraniye Eğitim ve Araştırma Hastanesi, Genel Cerrahi Kliniği, İstanbul, Türkiye

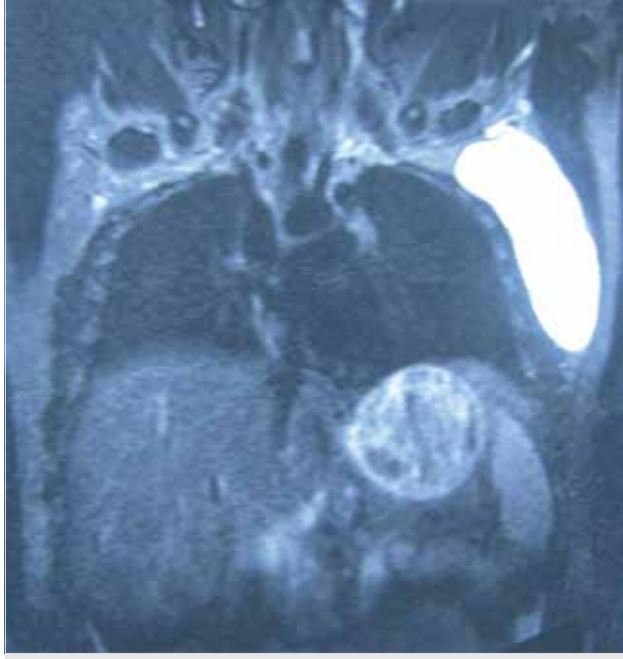
Yazışma Adresi
Address for Correspondence:
Tolga Canbak
E-posta: tolgacnbk@gmail.com

Geliş Tarihi/Received: 07.05.2016

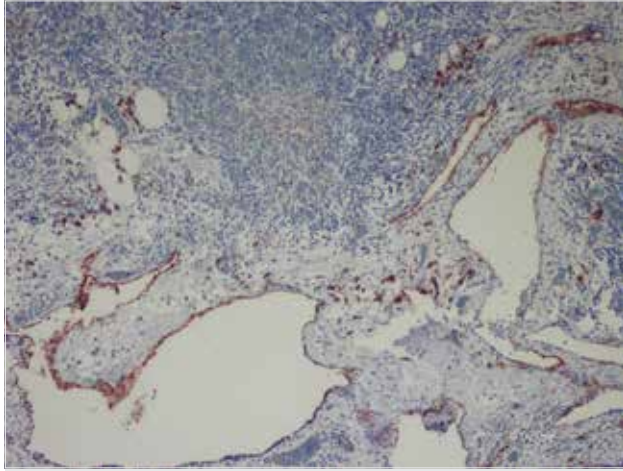
Kabul Tarihi/Accepted: 20.03.2017

© Telif Hakkı 2017 Makale metnine www.istanbultipdergisi.org web sayfasından ulaşılabilir.

© Copyright 2017 by Available online at www.istanbulmedicaljournal.org



Resim 1. Toraks manyetik rezonans görüntüleme



Resim 2. Histopatolojik incelemede hemosiderin yüklü makrofajlar, lenfositler

Açık sarı renkli, berrak görümlü kist aspirasyon sıvısından yapılan analizde %94 lenfosit hakimiyeti mevcuttu. Sıvının histopatolojik incelemesinde hemosiderin yüklü makrofajlar, lenfositler, proteinöz zemin materyali izlendi. Atipik hücre görülmedi. Ekinokok indirekt hemaglutinasyon testi negatif saptandı. Bu bulgularla hastaya total kitle eksizyonu planlandı.

Hastadan onam alındı. Peroperatif ön koldan subkutan 4 cc metilen mavisi verilerek kitle üzerinden yapılan insizyonla mavi boyanmış lezyona ulaşıldı. Total eksizyon uygulandı. Rezeksiyon piyesinin histopatolojik incelenmesinde yer yer yassılaştırmış endotel ile örtülü çeşitli boyutlarda kistik dilate, bazılarının lümenlerinde proteinöz eozinofilik materyal bulunan lenfatiklerden oluşmuş tümöral lezyon izlendi. Bunların arasında yer alan stromada ise konjesyone vasküler yapılar, hafif mononükleer iltihabi infiltrasyon ve lenfoid agregatlar mevcuttu. İmmünohistokimyasal inceleme sonucunda ise tariflenen kistik lenfatikleri döşeyen endotel hücreleri CD31 ile pozitif ekspresyon göstermiş ancak faktör 8 ile

boyanma görülmemiştir (Resim 2). Postoperatif birinci gün hasta şifa ile taburcu edildi. Hastanın cerrahi sonrası 30 aylık takibinde herhangi komplikasyon ve rekürrens gelişmedi.

Tartışma

Lenfanjiomlar, lenfanjiyom simpleks, kavernoöz lenfanjiom ve kistik lenfanjiom veya kistik higroma olmak üzere üç gruba ayrılır (3). Kistik lenfanjiom oldukça nadir görülen benign tümördür (1). Primordial lenf kanallarının konjenital tıkanması ile oluştuğu düşünülmektedir. İnfant ve çocuklarda görülür. Erişkinlerde nadir görülmektedir (2). Erişkinlerde travma, enfeksiyon gibi çeşitli predispozan faktörlerle görülmektedir (4). Olgumuzun anamnezinde travma, enfeksiyon gibi predispozan faktörlerin hiçbiri yoktu. Kistik lenfanjiomların %80'i boyunda özellikle posteriora görülür, daha az görüldüğü bölgeler, aksilla, mediasten, retroperiton ve pelvisdir (5). Genellikle asemptomatiktir. Semptomlar kitlenin basısına bağlı olabilir. Olgumuzda da palpabl kitle dışında semptom yoktu.

Lenfanjiom lipom, dermoid kist, hemanjiom gibi diğer yumuşak doku tümörlerinden ayrılmalıdır. Tanıda ultrasonografi, bilgisayarlı tomografi, magnetic rezonans görüntüleme ve biyopsi kullanılır. Ultrasonografide kalınlığı belli olmayan duvarlı multilokule kist görülebilir. Bilgisayarlı tomografide tümörün yaygınlığı, kistik ve lenfatik natürü anlaşılabilir. Olgumuza çekilen tomografide tümörün pektoral kas derinine ulaşmadığı, kistik natürü tespit edildi. Manyetik rezonans görüntüleme ile kitlenin sınırları ve çevre dokularla ilişkisi görüntülenebilir (6). Biyopsi ile hücresellik incelenebilir. Ancak kesin tanı, kitle histopatolojik incelemesi ile konulur.

Tedavide sklerozan ajan enjeksiyonu ve radyoterapi denenmişse de tedavi etkinliği gösterilmemiştir (7). Radikal cerrahinin mümkün olmadığı durumlarda bleomisin veya OK-432 enjeksiyonu denenebilir (8, 9). Cerrahi eksizyon sonrası prognoz oldukça iyidir. Lenfanjiomda metilen mavisi enjeksiyonu literatürde bahsedilmemiştir. Olgumuzda metilen mavisi enjeksiyonu ile kitle tamamıyla çıkarılmıştır. Cerrahi marjini belirtilmemiştir. Birkaç olguda lokal rekürrens, fistül ve enfeksiyon görülmüştür. Olgumuzun iki buçuk yıllık takibinde bu komplikasyonlar görülmedi.

Sonuç

Lenfanjiom benign tümör olup genellikle çocukluk çağında görülmektedir. Ancak erişkinde de görülebildiği akıld tutulmalıdır. Tedavisi cerrahi eksizyondur. Metilen mavisi enjeksiyonu ile kitle boyandığından total eksizyonu için yardımcı olabilir.

Hiçbir kurum veya firma ile çıkar çatışması veya çakışması bulunmamaktadır. Finansal destek alınmamıştır.

Hasta Onamı: Sözlü ve yazılı hasta onamı bu çalışmaya katılan hastadan alındı.

Hakem Değerlendirmesi: Dış Bağımsız.

Yazar Katkıları: Fikir - A.A., T.C.; Tasarım - T.C., A.A., F.B.; Denetleme - T.C., A.A., F.B.; Kaynaklar - T.C., A.A., F.B.; Malzemeler - T.C., A.A., F.B.; Veri Toplanması ve/veya işleme - A.A.; Analiz ve/veya Yorum - T.C., F.B.; Literatür taraması - T.C., F.B.; Yazıyı Yazan - T.C., A.A., F.B.; Eleştirel İnceleme - T.C.

Çıkar Çatışması: Yazarlar çıkar çatışması bildirmemişlerdir.

Finansal Destek: Yazarlar bu çalışma için finansal destek almadıklarını beyan etmişlerdir.

Informed Consent: Verbal and written informed consent obtained from patient who participated in this study.

Peer-review: Externally peer-reviewed.

Author contributions: Concept - A.A., T.C.; Design - T.C., A.A., F.B.; Supervision - T.C., A.A., F.B.; Resource - T.C., A.A., F.B.; Materials - T.C., A.A., F.B.; Data Collection and/or Processing - A.A.; Analysis and/or Interpretation - T.C., F.B.; Literature Search - T.C., F.B.; Writing - T.C., A.A., F.B.; Critical Reviews - T.C.

Conflict of Interest: No conflict of interest was declared by the authors.

Financial Disclosure: The authors declared that this study has received no financial support.

Kaynaklar

- Méndez-Gallart R, Solar-Boga A, Gómez- Tellado M, Somoza-Argibay I. Giant mesenteric cystic lymphangioma in an infant presenting with acute bowel obstruction. *Can J Surg* 2009; 5: 42-3.
- Morley SE, Ramesar KC, Macleod DA. Cystic hygroma in an adult: a case report. *J R Coll Surg Edinb* 1999; 44: 57-8.
- Brown LR, Reiman HM, Rosenow III EC, Gloviczki PM, Divertie MB. Intrathoracic lymphangioma. *Mayo Clin Proc* 1986; 61: 882-92. [\[CrossRef\]](#)
- Michail O, Michail P, Kyriaki D, Kolindou A, Klonaris C, Griniatsos J. Rapid development of an axillary mass in an adult: a case of cystic hygroma. *South Med J* 2007; 100: 845-9. [\[CrossRef\]](#)
- Panditt SK, Rattan KN, Budhiraja S, Solanki RS. Cystic lymphangioma with special reference to rare sites. *Indian J Pediatr* 2000; 67: 339-41. [\[CrossRef\]](#)
- Ardenghy M, Miura Y, Kovach R, Hochberg J. Cystic hygroma of the chest wall: a rare condition. *Ann Plast Surg* 1996; 37: 211-3. [\[CrossRef\]](#)
- Hayasaki A, Nakamura H, Hamasaki T, Makino K, Yano S, Morioka M et al. Successful treatment of intraorbital lymphangioma with tissue fibrin glue. *Surg Neurol* 2009; 72: 722-4. [\[CrossRef\]](#)
- Niramis R, Watanatittan S, Rattanasuwan T. Treatment of cystic hygroma by intralesional bleomycin injection: experience in 70 patients. *Eur J Pediatr Surg* 2010; 20: 178-82. [\[CrossRef\]](#)
- Woo YS, Joo KR, Kim KY, Oh WT, Kim YH. Unusual presentation of cystic lymphangioma of the gallbladder. *Korean J Intern Med* 2007; 22: 197-200. [\[CrossRef\]](#)

Cite this article as: Canbak T, Acar A, Başak F. An adult patient with a cystic lymphangioma: case report. *Istanbul Med J* 2017; 18: 174-6.